

Infekčné epiteliálne tumorčeky – molluscum contagiosum

doc. MUDr. Tibor Danilla, CSc.

Detská dermatovenerologická klinika LF UK a DFNSP, Bratislava

Molluscum contagiosum patrí do skupiny kožných vírusových chorôb. Spôsobuje ho humánný dermatotropný vírus zo skupiny poxvírusov. Ochorenie je časté v dojčenskom a batolivom veku u detí s atopickou dermatitídou. Prenos sa uskutočňuje priamym kontaktom s chorým, ale aj nepriamo prostredníctvom odevu, uterákov, na plavárňach. Na vzniku choroby sa podieľajú poškodenie rohovej vrstvy kože, poruchy celulárnej imunity. Ochorenie má typické prejavy – hladké, lesklé, pupčekovo preliačené papuly perleťovej farby, ktoré umožňujú klinickú diagnostiku. Sú opísané atypické formy, komplikácie, histopatologická diagnostika. Diskutuje sa o výhodách a nevýhodách rôznych spôsobov liečby. Odporúča sa rýchle odstránenie prejavov pre možnosť autoinokulácie a šírenia v kolektívoch. Choré deti by nemali byť zaradené do kolektívu.

Kľúčové slová: infekčný epiteliom, mollusum, klinika, diagnostika, liečba, dieťa.

Infectious epithelial tumors – Molluscum contagiosum

Molluscum contagiosum is skin infectious disease belongs to the group of viral diseases. Molluscum contagiosum is caused by a human dermatotropic virus from the poxvirus group. The disease is common in infancy and young hood often in children suffered with atopic dermatitis. Transmission may be realized by direct contact with the sick children, but may be transmitted also in directly via the garment, the towels or in swimming pools. Contributory factors for developing the disease tend to damage of the horny layer of the skin, impaired cellular immunity. Typically there are seen smooth, shiny, umbilicated papules, dented pearl colour, which allowed to established clinical diagnosis. There are described atypical forms, complications, histopathological diagnosis and discusses the advantages and disadvantages of various methods of the treatment. Attention is drawn to the advantage of the rapid removal of speeches for the possibility autoinoculation and dissemination in groups. Children with symptoms should be excluded from children collectives.

Key words: infectious epithelioma, mollusum, clinic, diagnosis, treatment, child.

Pediatr. prax, 2014, 15(3): 107–109

Molluscum contagiosum patrí do skupiny kožných vírusových chorôb. Spôsobuje ho dermatotropný vírus zo skupiny poxvírusov. Je to kmeň výlučne ľudský a prenos sa uskutočňuje iba z ľudí osobným kontaktom, sprostredkovaním uterákmi, na plavárňach, v kolektívoch. Je to benígne, ale infekčné ochorenie, ktoré pre rozsiahlosť postihnutia, komplikácie a pretrvanie niekoľko mesiacov spôsobuje trápenie pacientovi aj rodine. Vyskytuje sa častejšie u batoliat, detí predškolského veku s poruchou bariérovej funkcie rohovej vrstvy (atopická dermatitída) a s poruchami innátnej a celulárnej imunity (6, 12, 14).

Molluscum contagiosum sa často mylne diagnostikuje ako bradavice.

Ochorenie sa vyskytuje na celom svete, prevalencia sa v posledných rokoch zvyšuje. Predpokladajú sa aj subklinické infekcie a dlhodobé prežívanie bez klinicky zjavných prejavov (15), ako aj postihnutie slizníc a možnosť prenosu infekcie počas pôrodu (4, 7). Autoinfekcia býva príčinou rozsiahleho postihnutia. Patológia prejavov molúsk je známa už dlhé obdobie. Henderson a Paterson už v roku 1841 ako prví opísali charakteristické

moluskové telieska v bunkách epidermy. Sú známe podtypy moluskového vírusu, ale majú rovnaké klinické prejavy (11). Začiatok infekcie je, ak sa vírusy dostanú do cytoplazmy bazálnych buniek, začnú replikáciu a proliferáciu buniek. Inkubačný čas je rôzne dlhý a môže byť 2 až 7 týždňov, ale aj 6 mesiacov. Proliferácia buniek epidermy smeruje do kória aj nad epidermis. Charakteristické moluskové telieska sa tvoria v stratum spinosum a postupne sa zväčšujú, ako bunky starnú a postupujú k povrchu, až ich celú cytoplazmu vyplňajú eozinofilové masy. Štruktúra bazálnej membrány ostáva neporušená (17). Vírusy môžu postihnúť aj sliznice a spôsobiť vertikálny prenos (4).

Klinické prejavy

Infekcia vzniká v miestach poškodenia pokožky. Najčastejšie sa vyskytujú na hrudníku blízko podpazušia, ale môžu byť na ktoromkoľvek mieste na tele. Charakteristické prejavy začínajú ako malé diskretne papulky, hladké, presne ohraničené, perleťovej, lesknúcej farby. Papulky sa môžu pomaly zväčšovať, keď „dozrejú“ bývajú veľké 2 – 5 mm v priemere. Bývajú lesklé, na

vrchole sú často preliačené (obrázky 1, 2, 3). Pri bočnom tlaku na papulky sa dá ľahko vytlačiť syrovitý biely, niekedy žltý materiál. Obyčajne sa vyskytuje niekoľko až 20 molúsk, ale príležitostne môžeme vidieť stovky. Často sa okolo jednej väčšej lézie nachádzajú v okolí menšie satelitné papulky ako prejav šírenia infekcie, môžu byť v lineárnom usporiadaní v mieste škrabania (1, 4). Zriedkavo sa u detí vytvorí veľké, uzlom podobné lézie až do niekoľko cm. Takéto mollusca gigantea sa vyskytujú najmä na trupe a horných končatinách, stupajach u imunosuprimovaných detí po transplantáciách, s AIDS alebo pri výrazných poruchách bunkovej imunity, keď môže byť postihnutá aj tvár, brada a mihalnice (3, 5). U dospelých sú molusky často v pubickej oblasti a v horných častiach stehien, pre možnosť prenosu pri úzkom telesnom kontakte pri sexe; sa preto u dospelých molluscum contagiosum zaraďuje k sexuálne prenosným infekciám (16).

V niektorých prípadoch sa okolo molúsk pozoruje začervenanie – pravdepodobne ako výsledok imunitnej reakcie na infekciu (6, 10). Vírus molúsk môže infikovať prejavy atopickej dermatitídy, vzniká eczema moluscatum.

Na ložiskách sa vytvoria stovky drobných molúsk. Niektorí chorí udávajú svrbenie, osobitne tí s atopickou dermatitídou. Môžu sa pridružiť chronická konjunktivitída a bodkovitá keratitída. Zriedka bakteriálna infekcia (1, 5, 17).

Diagnostika

Nekomplikované molusky majú typické klinické prejavy, ktoré umožňujú urobiť správnu diagnózu. Klinickú diagnózu si môžeme potvrdiť vyšetrením syrových más vytlačených z papuliek. Obsah rozotrieme na podložnom sklíčku, fixujeme teplom a po ofarbení podľa Giemsa môžeme v mikroskope pozorovať moluskoidné telieska. Vírus sa nekultivuje v štandardnom tkanivovom kultivačnom systéme. Charakteristické je histologické vyšetrenie. Pri štandardnom spracovaní a farbení hematoxilínom a eozínom sa pozorujú čapy buniek epidermy, v ktorých sú intracytoplazmatické inklúzie moluskoidné telieska, ktoré v horných častiach vypĺňajú celý obsah buniek (17), (obrázok 4). Vírus sa dá identifikovať metódou polymerázovej reťazovej reakcie (11).

Diferenciálna diagnostika

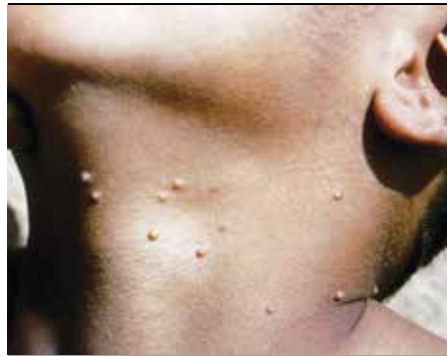Začervenané molusky sa môžu podobat na pyogénny granulóm, ktorý ľahko krváca a má v mieste vyrastania z epidermy golierik. Diagnostický problém môžu spôsobovať erupčný xantogranulóm, diseminované granuloma anulare, keratosis follicularis, cutis anserina. U dospelých musíme vylúčiť carcinoma basocellulare a melanoma amelanoticum. Podobný vzhľad môžu mať kožné prejavy systémových mykóz, diseminovanej krytokokózy, histoplazmózy a penicilinózy u chorých s ťažkým imunodeficitom a pobytom v zahraničí (2, 12).

Liečba

Napriek tomu, že prejavy sú benígne, je aktuálna možnosť šírenia infekcie u toho istého jedinca, ako aj riziká šírenia infekcie na ďalšie deti v spoločnej komunite (4). Prejavy sa môžu zhojiť spontánne, ale častejšie neliečenie vedie k postupnému zväčšovaniu prejavov a šíreniu choroby. Z niekoľkých malých papuliek sa môžu vytvoriť desiatky až stovky. Tieto skutočnosti je dôležité s rodičmi prekonzultovať a vysvetliť im možné spôsoby odstránenia chorobných prejavov, ich rýchlosť a časovú náročnosť, bolestivosť, možné komplikácie, estetický výsledok. Odporúča sa včasné odstránenie niekoľkých malých papuliek, ako čakať či sa prejavy spontánne stratia (8, 13).

Na odstránenie molúsk boli použité rôzne liečebné postupy. Ich cieľom je odstránenie pa-

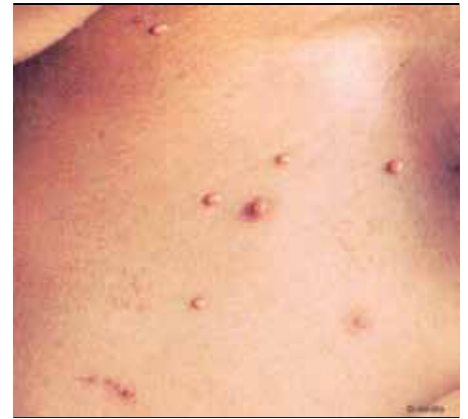Obrázok 1. Molluscum contagiosum



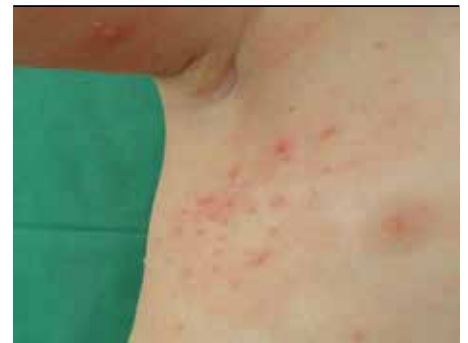tologických zmien v epidermis. Dôležité je, že vírusy spôsobujú proliferáciu epidermis v rozsahu po bazálnu membránu. To znamená, že prejavy sú povrchové, ich odstránenie si nevyžaduje hlbšiu intervenciu a hojenie po odstránení je rýchle a zvyčajne bez jaziev, ak sa nepridruží infekcia.

Prvým krokom by malo byť zistiť a odstrániť faktory podporujúce ochorenie. Zlepšiť starostlivosť o kvalitu rohovej vrstvy kože, podporiť celulárnu imunitu. Odporúčané sú cimetidín, isoprinozín (8, 9, 15). Žiaľ v literatúre chýbajú štúdie dvojitého slepého pokusu na vyhodnotenie výsledkov liečby. Antiretrovírusová liečba so zlepšením počtu CD4 lymfocytov u chorých s AIDS s moluskami sa ukázala dostatočne účinná na molusky (18). Spôsoby odstránenia molúsk môžeme rozdeliť na mechanické, tepelné a chemické. Najčastejšia a najefektívnejšia je kyretáž ostrou lyžičkou (13). Jediným pohybom sa odstráni proliferovaná lézia, ktorá je vhodná aj na histologické vyšetrenie. Takého ošetrenie je vhodné na odstránenie niekoľkých molúsk na začiatku ochorenia. Vyžaduje si nízke finančné náklady, iba trocha zručnosti, je to rýchle a riešenie problému je trvalé. Hojenie je s nepozorovanými, skôr iba prechodne depigmentovými škvrnkami. Problémom je strach dieťaťa z lekára s nástrojom v ruke. Bolestivosť môžeme znížiť až odstrániť použitím miestneho anestetika v kréme. Pri veľkom počte molúsk – stovky je vhodnejšia hospitalizácia, príprava dormikom a rýchle odstránenie, prípadne aj dvoma lekármi naraz. Iný chirurgický zákrok je nežiaduci, pretože chorobné zmeny sú povrchové. Patologický materiál je možné odstrániť aplikáciou nízkej teploty, tekutý dusík v otvorenej alebo uzavretej forme. Aj tento spôsob je bolestivý, náročnejší na čas a finančné prostriedky, riziko úrazu pri otvorenej forme aplikácie. Použitie elektrokoagulácie je možné, ale z doteraz uvedených postupov najbolestivejšie. Chemické metódy sú založené na princípe chemickej kaustiky patologických prejavov. V európskych krajinách sem prináležia podophylotoxín, podophylín, kyselina salicylová,

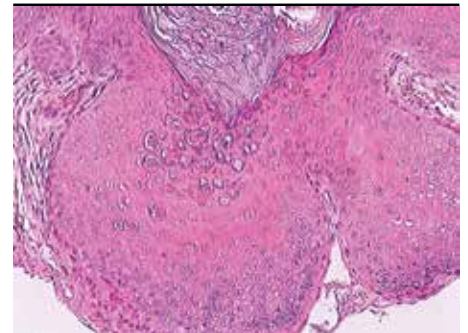
Obrázok 2. Molluscum contagiosum



Obrázok 3. Molluscum contagiosum – so zápalovou zložkou



Obrázok 4. Histologický obraz molluscum contagiosum – epidermálne čapy, v ktorých sa infikované bunky menia na moluskoidné telieska



dusičnan strieborný, 5 fluorouracyl, kyselina retinová, jód. Imiquimod v dvoch štúdiách o liečbe molúsk u detí nezaznamenal lepší výsledok ako placebo, Myhre et al., 2008, ho považujú za bezpečný u detí, ale neuvádzajú úspešnosť liečby. V USA je najobľúbenejší kantaridín (15, 17). Tieto metódy sú menej bolestivé, ale často sú sprevádzané zápalom kože v okolí a potom aj bolia. Vyžadujú si presnú inštrukciú rodičov o spôsobe použitia, pretože sa musia aplikovať opakovane.

Na internete nájdeme množstvo zaručene účinných prípravkov od lekárov, homeopatov, liečiteľov, ktoré treba užívať mesiace. Prehlasujú ich za prírodné produkty z himalájskych rastlín, oleje z rastlín z Madagaskaru, Austrálie, prípadne riedené kyseliny, lúhy. Chýbajú vyhodnotenia ich liečebného výsledku dvojito zaslepenými štúdiami.

Molluscum contagiosum je infekčné ochorenie, preto každý spôsob, ktorý vedie k vyliečeniu treba využiť. Uvedomme si, že rýchlym odstránením niekoľkých malých molúsk účinne predídeme autoinokulácii s veľkým počtom molúsk, ako aj šíreniu infekcie v kolektívoch.

Literatúra

1. Braun-Falco O, Plewig H, Wolff HH. *Dermatológia a venerológia*. Martin: Osveta; 2001: 1475.
2. Brown J, Janniger CK, Schwartz RA. Childhood molluscum contagiosum. *Int J Dermatol*. 2006;45:93–99.
3. Cohen PR, Tschen JA. Plantar molluscum contagiosum: a case report of molluscum contagiosum occurring on the sole of the foot and a review of the world literature. *Cutis*. 2012;90:35–41.
4. Connell CO, Oranje A, Van Gysel D, Silverberg NB. Congenital molluscum contagiosum: report of four cases and review of the literature. *PediatrDermatol*. 2008;25:553–6.
5. Habif TP. *Skin Disease: Diagnosis and Treatment*. 2nd ed. Philadelphia, PA: Elsevier Mosby; 2005.
6. Chen X, Anstey AV, Burgert JJ. Molluscum contagiosum virus infection. *Lancet Infect Dis*. 2013;13:877–88.
7. Lang TU, Michelow P, Khalbuss WE, Monaco SE, Pantanowitz L. Molluscum contagiosum of the cervix. *DiagnCytolopathol*. 2012;40:615–6.
8. Lee R, Swartz RA. Pediatric molluscum contagiosum: reflections on the last challenging poxvirus infection. Part 1. *Cutis*. 2010;86:230–6.
9. Myhre PE, Levy ML, Eichenfield LF, Kolb VB, Fiedler SL, Meng TC. Pharmacokinetics and safety of imiquimod 5 % cream in the treatment of molluscum contagiosum in children. *PediatrDermatol*. 2008;25:88–95.
10. Netchiporouk E, Cohen BA. Recognizing and managing eczematous id reactions to molluscum contagiosum virus in children. *Pediatrics*. 2012;129:1072–5.
11. Neñez A, Funes JM, Agromayor M, Moratilla M, Varas AJ, Lopez-Esteban JL, Esteban M, Martin-Gallardo A. Detection and typing of molluscum contagiosum virus in skin lesions by using a simple lysis method and polymerase chain reaction. *J Med Virol*. 1996;50:342–9.
12. Osio A, Deslandes E, Saada V, Morel P, Guibal F. Clinical characteristics of molluscum contagiosum in children in a private dermatology practice in the greater Paris area, France: a prospective study in 661 patients. *Dermatology*. 2011;222:314–20.
13. Simonart T, DeMaertelaer V. Curettage treatment for molluscum contagiosum: a follow-up survey study. *Br J Dermatol*. 2008;159:1144–7.
14. Smith KJ, Zeager J, Skelton H. Molluscum contagiosum: Its clinical, histopathologic, and immunohistochemical spectrum. *Int J Dermatol*. 1999;38:664–669.
15. Smith KJ, Skelton H. Molluscum contagiosum: recent advances in pathogenic mechanisms, and new therapies. *Am J ClinDermatol*. 2002;3:535–45.
16. Stock I. Molluscum contagiosum – a common but poorly understood „childhood disease“ and sexually transmitted illness. *Med. Monatschr Pharm*. 2013;36:282–90.
17. Tom W, Fridlander SF. Poxvirus infections. Chapter 195. In: *Fitzpatrick's Dermatology in General Medicine*. 7th ed. vol. 1–2; Chicago, San Francisco, Lisbon, London, Madrid, Mexico City, Milan, New Delhi, San Juan, Seoul, Singapore, Sydney, Toronto: Mc Graw Hill Medical, New York; 2008: 2402.
18. Toro JR, Wood LW, Patel NK, Turner ML. Topical Cidofovir a Novel Treatment for Recalcitrant Molluscum Contagiosum in Children Infected With Human Immunodeficiency Virus 1. *Arch Dermatol*. 2000;136:983–985.

doc. MUDr. Tibor Danilla, CSc.
Detská dermatovenerologická klinika
LF UK a DFNSP
Limbová 1, 833 40 Bratislava
danilla@dfnsp.sk
